

Г.М. Портенко¹, Е.Г. Портенко¹, Г.П. Шматов²

**ПРОБЛЕМА КЛАССИФИКАЦИИ ХРОНИЧЕСКОГО ТОНЗИЛЛИТА
С ПОЗИЦИЙ КЛИНИЧЕСКОГО ОПЫТА
И ИНФОРМАЦИОННЫХ ТЕХНОЛОГИЙ**

¹*Кафедра оториноларингологии ГБОУ ВПО Тверская ГМА Минздрава России,*
²*Кафедра информатики и прикладной математики ФГБОУ ВПО Тверской ГТУ*

На основании своих научных исследований по тонзиллярной проблеме авторы с помощью инфракрасной спектроскопии слюны и современных информационных технологий (кластерный анализ) пришли к заключению о необходимости пересмотра общепринятых клинических классификаций хронического тонзиллита.

Ключевые слова: *хронический тонзиллит, инфракрасная спектроскопия слюны, кластерный анализ, классификации.*

**PROBLEM OF CLASSIFICATION OF CHRONIC TONSILLITIS
FROM THE POINT OF CLINICAL EXPERIENCE
AND INFORMATION TECHNOLOGY**

G.M. Portenko¹, E.G. Portenko¹, G.P. Shmatov²

¹*Tver State Medical Academy*
²*Tver State Technical University*

Based on the own researches on the problem of tonsillitis authors by infrared spectroscopy saliva and modern information technologies (cluster analysis) concluded the necessity to revise the generally accepted clinical classification of chronic tonsillitis.

Key words: *chronic tonsillitis, infrared spectroscopy saliva, cluster analysis, classification.*

Введение

Актуальность проблемы хронического тонзиллита (ХТ) не вызывает сомнений. Но до настоящего времени нет четких ответов на многие вопросы, от которых напрямую зависит научный прогресс. Во-первых, следует ли признавать существование такого заболевания, как ХТ, традиционно считающееся очагом инфекции в организме, во-вторых, не наступила ли пора пересмотра существующей общепринятой классификации ХТ, предложенной более 50 лет назад академиками РАМН СССР Б.С. Преображенским и И.Б. Солдатовым, а, в-третьих, разработаны ли объективные показания к хирургическому лечению ХТ?

Своими многолетними исследованиями данной проблемы на основе научных разработок профессора Тверской государственной медицинской академии А.В. Каргаполова в области инфракрасной спектроскопии и современных информационных технологий в медицине, предложенных доцентом Тверского государственного технического университета Г.П. Шматовым, мы смогли дать ответы на выше поставленные вопросы.

На первый вопрос, можно ли ответить утвердительно в отношении права на существование такого заболевания как ХТ, мы можем ответить – да. Это доказано нами методом инфракрасной спектроскопии слюны исследованной на аппаратно-программном комплексе (АПК) на основе разработанного нами программного обеспечения.

АПК, сопряженный с персональным компьютером, позволяет получить принципиально новую информацию о функциональном состоянии организма, которое отражается в характере и количестве химических связей важнейших компонентов биологической жидкости. С помощью разработанного специализированного программного обеспечения повышена эффективность решения диагностических задач. При этом диагноз врача подтверждается или нет по разработанным правилам в виде «дерева решений».

«Дерево решений» – это метод автоматического анализа данных, который позволяет свести исходные данные к набору совокупности логических условий, представленных в виде иерархической структуры – дерева, с целью получения интуитивно понятного решающего правила диагностики состояния пациента. В качестве предикторов используются измеренные на АПК спектральные характеристики пробы слюны пациента.

Врач, получив данные исследования слюны пациента, объективно подтверждает или отвергает поставленный им клинический диагноз ХТ по разработанной схеме «Дерева решений» (рис. 1), где вероятность диагностики состояния пациента размещена под узлами решения: первая метка – «Норма» предполагает вероятность отнесения пациента к группе здоровых, вторая метка – «Тонзиллит» подтверждает диагноз ХТ.

Число над узлом – это его порядковый номер; узлы под номерами 3,6,7,8,9 – терминальные узлы со своими метками; правила – это условия справа от узлов 1,2,4,5.

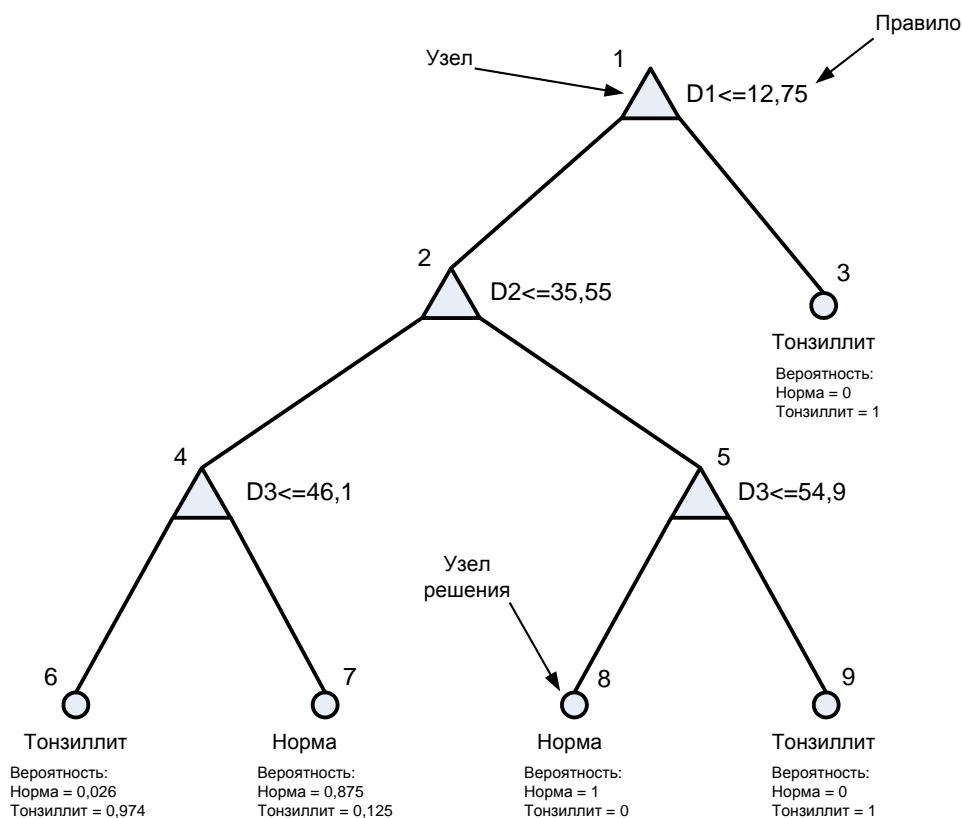


Рис. 1. «Дерево решений» диагностики хронического тонзиллита по показателям пропускания слюны пациента

Формироваться дерево начинается от корня – узел 1, частотный диапазон D1 (3500-3200 см⁻¹) при уровне показателя пропускания ПП ≤ 12,75%. При выполнении условия в узле D1 ≤ 12,75% дерево развивается влево к узлу 2, частотный диапазон D2 (3085-2832 см⁻¹), но с условием ПП ≤ 35,55%. Выполнение условия в узле 2 приводит к узлу 4, частотный диапазон D3 (2120-1880 см⁻¹) с условием ПП ≤ 46,1%. При выполнении условия в узле 4 осуществляется переход к терминальному узлу 6 с меткой «Тонзиллит». Невыполнение условия в узле 4 строит ветвь дерева к терминальному узлу 7 с меткой «Норма». Невыполнение условия в корневом узле 1 приводит ветвь дерева к терминальному узлу 3 с меткой «Тонзиллит». Невыполнение условия в узле 2 строит ветвь к узлу 5, частотный диапазон D3 с условием ПП ≤ 54,9%, выполнение которого приводит к терминальному узлу 8 с меткой «Норма», а невыполнение условия приводит к терминальному узлу 9 с меткой «Тонзиллит».

Имея компьютер, можно на экране монитора визуализировать диагноз, отпечатать «картинку» на принтере и вложить в амбулаторную карту или историю болезни.

Пространственные портреты пробы слюны отображаются на экране дисплея компьютера и позволяют оперативно ассоциировать эти изображения с заболеванием. В качестве иллюстрации на рис. 2. приведены портреты, усредненные по группам «Норма» и «Тонзиллит».

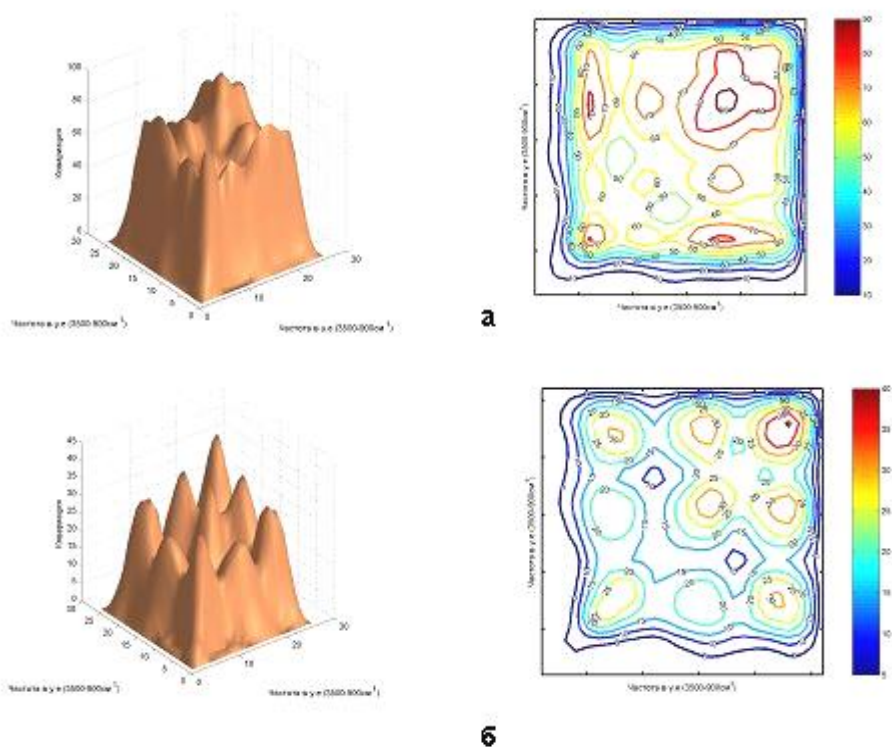


Рис. 2. Объемные и профильные интегральные портреты групп состояний пациентов: верхний ряд (а) – норма, нижний ряд (б) – хронический тонзиллит

Считать небные миндалины очагом инфекции в организме и как можно скорее от них избавляться – в наше время это заблуждение!

Доказано, что небные миндалины являются центральным органом мукозального иммунитета и играют большую роль в защите слизистых оболочек верхних дыхательных путей и пищевода. Соответственно, сохранение их функций и восстановление утраченных иммунологических параметров является основным направлением разработки адекватных консервативных методов лечения.

В отношении ответа на второй вопрос, имеют ли право на дальнейшее существование общепринятые классификации ХТ Б.С. Преображенского и И.Б. Солдатова, мы пришли к выводу, что они требуют пересмотра. Несомненно, они сыграли прогрессивную роль, дав толчок интенсивным научным исследованиям по тонзиллярной проблеме, и вооружили практических врачей руководством для выбора лечения ХТ, хотя и во многом субъективным.

В 50-60-х годах прошлого столетия возникла актуальная проблема поиска источников инфекции, вызывающих инфекционные заболевания организма, такие как ревматизм, артрит, нефрит и др. Одним из таких источников инфекции был признан ХТ. В это время и получил широкое распространение хирургический метод лечения ХТ, порой

необоснованный. И тогда же одновременно в разных научных школах – московской и самарской – появились данные классификации. Их авторы, разделив ХТ на две формы, дали врачам, пусть несовершенный и субъективный, «инструмент» для выбора лечения ХТ и заложили основу для дальнейших научных изысканий по объективизации показаний к консервативному или хирургическому лечению.

Однако многолетний клинический опыт врачей оториноларингологов по лечению ХТ, особенно в свете последних достижений науки, выявляет несовершенство данного классификационного подхода, признающего две формы одного заболевания. Это так называемые (по Б.С. Преображенскому) простая и токсико-аллергическая формы, а по классификации И.Б. Солдатова – компенсированная и декомпенсированная формы.

Наши исследования показали правоту предложенных классификаций в том, что действительно существуют «две разновидности» ХТ, определяемые «различием» существующих его форм, определяемых скорее интуитивно, поскольку научные исследования по аллергии и иммунологии только зарождались, а о применении в медицине информационных математических технологий в оториноларингологии речь и не шла.

Это «различие» мы подтвердили при проведении инфракрасной спектроскопии слюны при обследовании двух групп больных ХТ по классификации И.Б. Солдатова – с компенсированной и декомпенсированной формой.

Но как показала наша практика и данные научной литературы, патогномичных симптомов у ХТ нет, а его клинические проявления очень схожи с симптомами хронического фарингита.

Мы изучили практически все симптомы ХТ (их 45), применяемые клиницистами при диагностике ХТ, с помощью современных информационных технологий по разработанной программе. Нами установлено только 17 из 45 информационно значимых симптомов ХТ, которые рекомендовано использовать при диагностике его декомпенсированной формы.

Так значимыми ($p < 0,05$ или $p < 0,01$) для декомпенсированной формы ХТ оказались следующие симптомы: частые ангины в анамнезе, боль при глотании, иррадиирующая в ухо, нерезкие болевые ощущения в области региональных лимфоузлов и их увеличение, слабость, недомогание, снижение работоспособности, боли в сердце, сердцебиение, рецидивы паратонзиллярных абсцессов, рецидивы паратонзиллитов, разрыхленность, бугристость, симптом Гизе, увеличение регионарных лимфоузлов, тонзилло-кардиальный синдром, лейкоцитоз, величина миндалин, соответствующая II степени.

А вот при так называемой компенсированной форме ХТ информационно значимых симптомов оказались только 2 – это аллергия и величина миндалин I степени. На основании этого нами сделан вывод, что компенсированная форма ХТ есть не что иное, как аллергическая форма хронического фарингита.

Таким образом, исходя из наших научных разработок, необходимо признать существование нозологической единицы «хронический тонзиллит» без деления его на формы.

Это устранил путаницу в диагностике ХТ. Перед врачом стоит одна задача – решить очень важный для больного вопрос – есть у него ХТ или нет, а не путаться в субъективно выделенных формах. Это должно повысить ответственность врача в принятии правильного, обоснованного решения, от чего, в конечном счете, и зависит успех лечения. При этом врач, вооруженный знаниями об иммунологической функции небных миндалин как центрального органа мукозального иммунитета слизистых оболочек верхних дыхательных путей, должен будет при диагностике ХТ начинать лечение с современных консервативных методов и только после обоснования их безуспешности рекомендовать тонзилэктомию (ТЭ).

Отвечая на третий вопрос об объективизации показаний к хирургическому лечению ХТ, мы можем отметить, что в настоящее время таких разработок практически нет.

Но с применением метода инфракрасной спектрометрии слюны мы разработали показания к ТЭ при наличии сопряженных заболеваний организма. По нашим данным, тонзилэктомия показана не всегда при общих сопряженных заболеваниях.

Выявление «сопряженности» между теми или иными заболеваниями представляет известную трудность в ряде случаев. Углубленное изучение анамнеза в первую очередь в отношении ангин и последующих обострений основного заболевания, а иногда лишь исключение хронического тонзиллита (тонзилэктомия) дает возможность ретроспективно установить наличие этой «сопряженности».

Сложность установления «сопряженности» заключается еще и в том, что иногда общее заболевание может быть не следствием тонзиллита, а его причиной. Например, при ревматизме, когда поражается соединительная ткань и небных миндалин (ревматическое поражение миндалин), либо ХТ и сопряженное заболевание могут быть следствием одной и той же причины (иммунодефицита).

В литературе имеется много указаний на недостаточную эффективность ТЭ при сопряженных заболеваниях. Тонзилэктомия с целью профилактики ревматизма у детей себя не оправдывает и не оказывает влияния на частоту повторных вспышек ревматизма.

Она не всегда показана при наличии сопряженных заболеваний, а необоснованное ее применение не приносит желаемых результатов, порой ухудшая состояние больных. До настоящего времени нет четких показаний к ТЭ при наличии сопряженных заболеваний.

С помощью АПК на основе реализации «дерева решений» нами проведен анализ инфракрасной спектроскопии слюны больных ХТ с сопряженным заболеванием (ревмокардит, полиартрит, пиелонефрит) как с клиническими показаниями к ТЭ, так и без таковых.

Многомерный массив исходных наблюдений алгоритмом CART преобразовывался в «дерево решений» (Рис. 3) с терминальными узлами 3, 4, 6, 8, 10, 11, метки которых указывали на принятое решение. Метка «Операция» указывает на наличие показаний к операции по удалению миндалин, метка «Нет» – в их отсутствие.

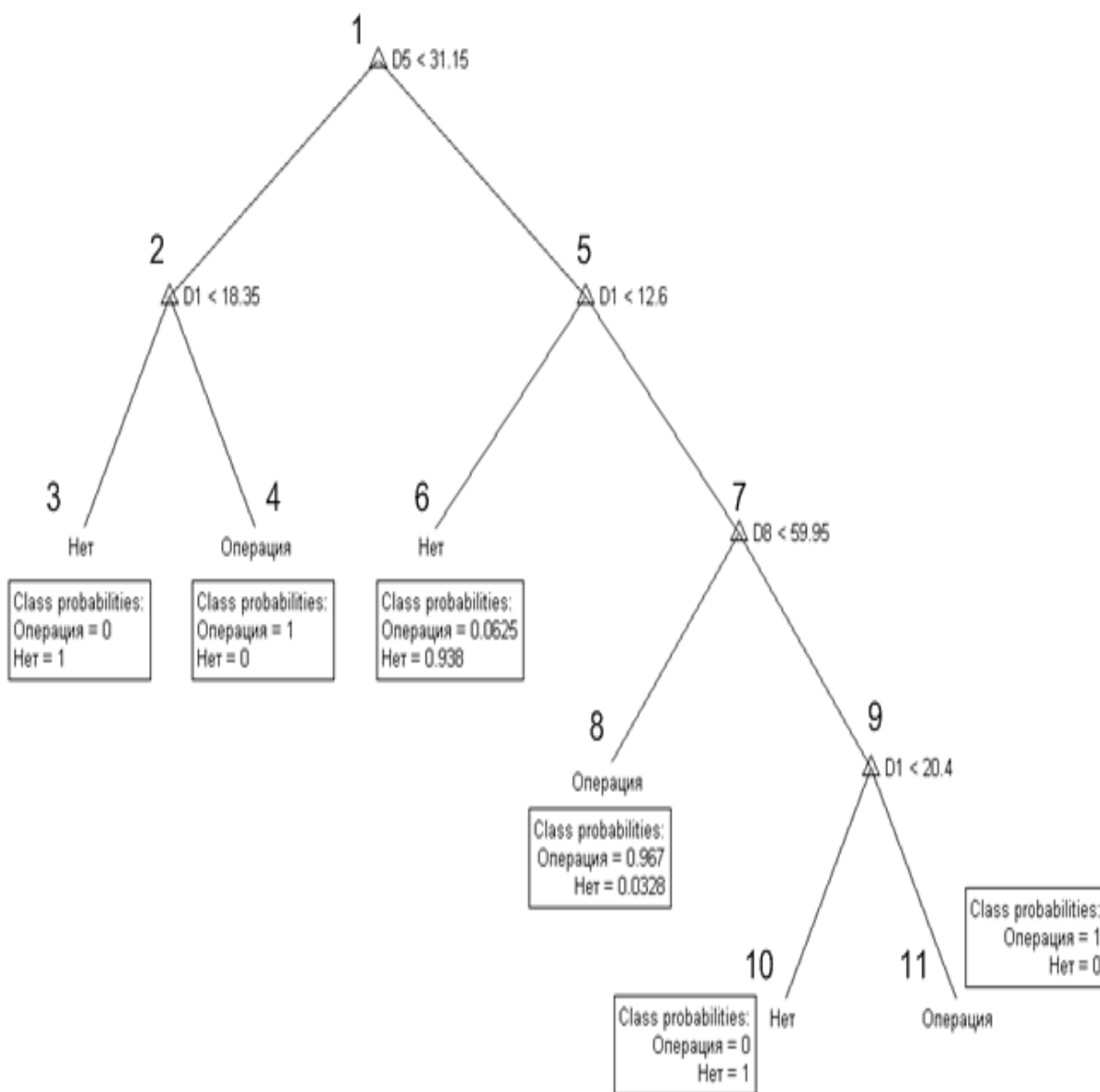


Рис. 3. «Дерево решений» с вероятностями показаний к операции по удалению миндалин при наличии сопряженных заболеваний.

Пространственные портреты пробы слюны могут также отображаться на экране дисплея компьютера и предоставляют врачу дополнительную информацию, которую он может использовать при принятии решения по назначению операции (Рис. 4).

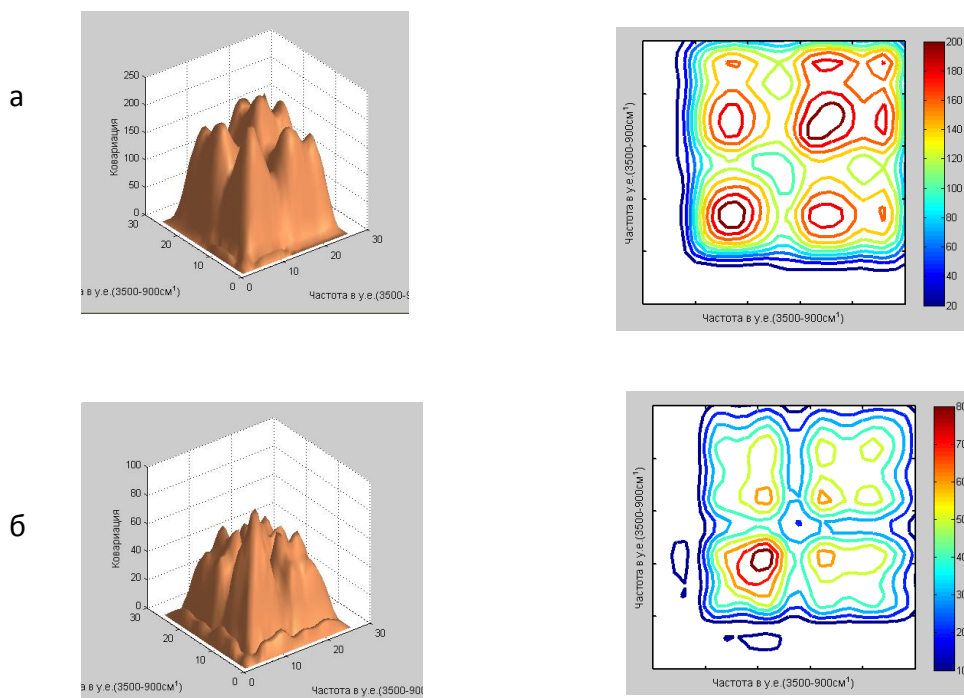


Рис 4. Объемные и профильные интегральные портреты групп больных, которым: а) показана операция по удалению миндалин, б) операция не показана

Заключение

Проведенные исследования позволяют признать существование заболевания ХТ, но без разделения его на формы. В настоящее время внимание ученых и врачей необходимо направить на разработку объективных показаний к хирургическому лечению ХТ, учитывая современные достижения фундаментальных наук.

Литература / References

1. Каргаполов А.В. Использование ИК-спектроскопии в медицине, экологии и фармации. – Тверь: ООО «Издательство «Триада», 2003. - 216 с.
2. Шматов, Г.П., Каргаполов А.В., Брянцева В.М. Основные принципы ИК - спектроскопии: Использование ИК-спектроскопии в медицине, экологии и фармации. - Тверь: ООО «Издательство «Триада», 2003. – С. 20-49.
3. Портенко Г.М., Портенко Е.Г., Шматов Г.П. Новая технология диагностики и лечения хронического тонзиллита. – Тверь: Гарнитура PetersburgCTT, 2008. – 219 с.
4. Портенко Г.М., Портенко Е.Г., Шматов Г.П. Совершенствование диагностики хронического тонзиллита //Рос. оториноларин. - №3 (22).- 2006. – С. 27-32.
5. Быкова В.П. Современные аспекты проблемы тонзиллярной патологии //Рос. ринология.- 1996. - № 2-3. – С. 13 – 15.

6. Быкова В.П. Структурные основы мукозального иммунитета верхних дыхательных путей //Рос. ринология. – 1996. - № 1. – С. 5 – 7.
7. Быкова В.П., Пискунов Г.З. Миндалины и аденоиды. IV Международ. симпозиум в Генте (Бельгия) с 2 – 3 ноября 1999 г. (Рос. ринология.- 2000. - № 1. – С. 43 -45.
- 8.Быкова В.П. Миндалины лимфаденоидного глоточного кольца в системе мукозального иммунитета верхних дыхательных путей. Всерос. конф. с международным участием «Проблема реабилитации в оториноларингологии» и семинара «Актуальные вопросы фониатрии». Самара: Тез. докл. 2003. – С. 347 - 348.
9. Преображенский Б.С. О роли некоторых общих заболеваний организма в этиологии и патогенезе ангин и хронического тонзиллита: кн. Избранные вопросы клинической оториноларингологии. М.,1959.-С.5.
10. Преображенский Б.С. Хронический тонзиллит: Тр. научн. сессии по проблеме ревматизма. М.,1959.-С.167.
11. Преображенский Б.С. Клиническая классификация хронического тонзиллита и сопряженные с ним другие заболевания //Вестн. оториноларин.-1964.-№5.-С.7-18.
12. Преображенский Б.С., Попова Г.Н. Ангина, хронический тонзиллит и сопряженное с ним общие заболевания. - М.: Медгиз,1970. – 450 с.
13. Солдатов И.Б. Классификация и принципы лечения хронического тонзиллита: метод. рекомендации.- М.,1979. -20с.
14. Портенко Г.М., Портенко Е.Г., Шматов Г.П. Хронический тонзиллит с позиций современных информационных технологий. – Тверь: РИЦ ТГМА, 2012. – 79 с.
15. Портенко Е.Г., Портенко Г.М., Шматов Г.П. К вопросу о необходимости пересмотра классификаций хронического тонзиллита на основе современных информационных технологий //Верхневолжский медицинский журнал. - 2011. - Т. 9. № 1. - С. 48-51.
16. Портенко Г.М., Портенко Е.Г., Локтева А.А. О необоснованности выделения экссудативного среднего отита в отдельную нозологическую форму // Верхневолжский медицинский журнал. - 2009. - Т. 7. - № 3. - С. 49-52.
17. Портенко Е.Г., Портенко Г.М., Шматов Г.П. Создание автоматизированного рабочего места оториноларинголога на основе новых технологий // Верхневолжский медицинский журнал. - 2008. - Т. 6. - № 2. - С. 58-61.

Портенко Геннадий Михайлович (контактное лицо) – Заслуженный врач РФ, д.м.н., профессор, заведующий кафедрой оториноларингологии ГБОУ ВПО Тверская ГМА Минздрава России. 170642, г. Тверь, ул. Советская, 4. Телефон 8(4822) 77-54-40; e-mail: gennadij-portenko@yandex.ru.