

**С.В. Быстров, Д.В. Федерякин**  
**ТОТАЛЬНОЕ ЭНДОПРОТЕЗИРОВАНИЕ И ГЕМИАРТРОПЛАСТИКИ**  
**ТАЗОБЕДРЕННОГО СУСТАВА ПРИ ОПЕРАТИВНОМ ЛЕЧЕНИИ ПЕРЕЛОМОВ**  
**ШЕЙКИ БЕДРА У ПАЦИЕНТОВ ПОЖИЛОГО И СТАРЧЕСКОГО ВОЗРАСТА. ПО**  
**МАТЕРИАЛАМ ТВЕРСКОЙ ОБЛАСТИ**  
*ГБОУ ВПО Тверская ГМА Минздрава России*

*Ретроспективный анализ 56 историй болезни пациентов травматологического отделения областной клинической больницы г. Твери пожилого и старческого возраста с переломами шейки бедра, которым выполнялось эндопротезирование либо гемипротезирование тазобедренного сустава. Обоснованы преимущества и показания к использованию метода гемипротезирования при оперативном лечении переломов шейки бедра у данной группы больных.*

**Ключевые слова:** *перелом шейки бедра, пациенты пожилого и старческого возраста, гемипротезирование, тотальное эндопротезирование, преимущества и показания.*

**TOTAL HIP REPLACEMENT AND HIP HEMIARTHROPLASTY IN SURGICAL**  
**TREATMENT OF ELDERLY AND SENILE PATIENTS WITH HIP FRACTURES. ON**  
**MATERIALS OF TVER REGION**  
**S.V. Bystrov, D.V. Federyakin**

*Tver State Medical Academy*

*Retrospective analysis of 56 histories of elderly and senile patients with hip fractures who underwent hip replacement or hip hemiarthroplasty in the traumatic surgery department of Tver regional hospital is presented. The article provides a rationale for the use of hemiarthroplasty in the surgical treatment of elderly and senile patients with femoral neck fractures.*

**Keywords:** *hip fracture, elderly and senile patients, hemiarthroplasty, total joint replacement, advantages.*

**Введение**

Переломы проксимального отдела бедра (ППОБ) являются актуальной проблемой травматологии и практического здравоохранения в связи с высокой распространенностью данных повреждений. Риск получения данных травм наиболее подвержены лица пожилого и старческого возрастов, доля которых в популяции с каждым годом увеличивается. В настоящее время происходит рост и увеличение числа этих переломов. По данным ВОЗ, в 1990 году в мире произошёл 1 миллион 700 тысяч переломов проксимального отдела бедра у лиц пожилого и старческого возраста. По прогнозам, к 2050 году количество ППОБ может составить 6 миллионов 260 тысяч в год.

Смертность в течение первого года после травмы в данной категории больных составляет от 40 до 80%. По мнению большинства авторов, исправить такое положение и

улучшить результаты возможно только раннее хирургическое лечение. Одним из эффективных методов оперативного лечения у больных пожилого и старческого возраста с переломами шейки бедра (ПШБ) является эндопротезирование тазобедренного сустава: тотальное или однополюсное – гемиартропластика (ГАП). Летальность на первом году жизни после данного оперативного лечения составляет около 20%.

Первое сообщение об имплантации однополюсного протеза сделали А.Т. Мооре и Н.Р. Vohlman в 1940 году. Операции выполнялись при лечении больных именно с переломами шейки бедра. В дальнейшем переломы шейки бедра остались одним из основных показаний для выполнения гемиартропластики как при первичной операции, так и при осложнениях после остеосинтеза данных переломов. Изменялись лишь дизайн эндопротезов, материал для их изготовления, а также способ фиксации его в бедренной кости. Все авторы, учитывая возможные осложнения функционирования эндопротезов, рекомендовали использовать гемиартропластику при переломах шейки бедра только у пациентов пожилого и старческого возраста. Опыт подобных оперативных вмешательств, проведенных в Тверском регионе, нуждается в обобщении.

**Цель работы:** сравнить результаты лечения однополюсного и тотального эндопротезирования тазобедренного сустава у больных с переломами шейки бедра в Тверской области для оптимизации лечебной тактики.

#### **Материал и методы исследования**

Нами был проведен ретроспективный анализ серии случаев оперативного лечения пациентов с переломами шейки бедра с изучением их историй болезни и сравнением результатов выполненных операций гемиартропластики и тотального протезирования в 2002-2006 годах. В период с 2002 по 2006 гг. в травматологическом отделении ОКБ г. Твери было выполнено 56 операций эндопротезирования тазобедренного сустава при переломах шейки бедра. Показанием к операции являлись ПШБ II – IV типов по Garden различного срока давности (от 7 дней до 4 месяцев). По виду выполненного оперативного вмешательства все больные были разделены на две группы. В группу 1 вошли 24 пациента, которым была выполнена гемиартропластика с использованием эндопротезов фирмы АРЕТЕ (Россия). Группу 2 составили 32 пациента с тотальным протезированием тазобедренного сустава. У 27 пациентов применялись эндопротезы фирм АРЕТЕ (Россия), у 3 – Mathys (Швейцария) и у 2 – De Puy (США). Распределение больных по полу и возрасту представлено в таблице 1.

**Таблица 1**

**Распределение по полу и возрасту больных, перенесших  
гемиартропластику и тотальное эндопротезирование тазобедренного сустава**

Возраст (годы)	Вид оперативного вмешательства				Всего	
	Гемиартропластика		Тотальное эндопротезирование тазобедренного сустава		абс.	%
	Мужчины	Женщины	Мужчины	Женщины		
До 60	0	0	0	0	0	0
61 - 75	2	9	7	2	20	35,7
76 - 90	7	8	6	12	33	58,9
Старше 90	0	2	0	1	3	5,4
Итого	9	19	13	15	56	100

В возрасте до 75 лет было 20 пациентов (11 женщин и 9 мужчин), в возрасте старше 75 лет преобладали женщины, что является характерным для демографической ситуации в данной возрастной категории. В группе 2 были более молодые пациенты, чей средний возраст составил 73,4 года. В группе 1 средний возраст составил 76,1 года. У пациентов обеих групп имели место сопутствующие заболевания: ишемическая болезнь сердца со стенокардией различных функциональных классов с недостаточностью кровообращения I-II степени (25%), гипертоническая болезнь 1-3 стадии (27%), сахарный диабет первого и второго типов (8%), заболевания дыхательной системы (хронический бронхит, бронхиальная астма) с дыхательной недостаточностью 0-2 степени (10%), болезни желудочно-кишечного тракта (хронические гастродуодениты, желчнокаменная болезнь) (11%), дисциркуляторная энцефалопатия (19%) (Рис. 1).

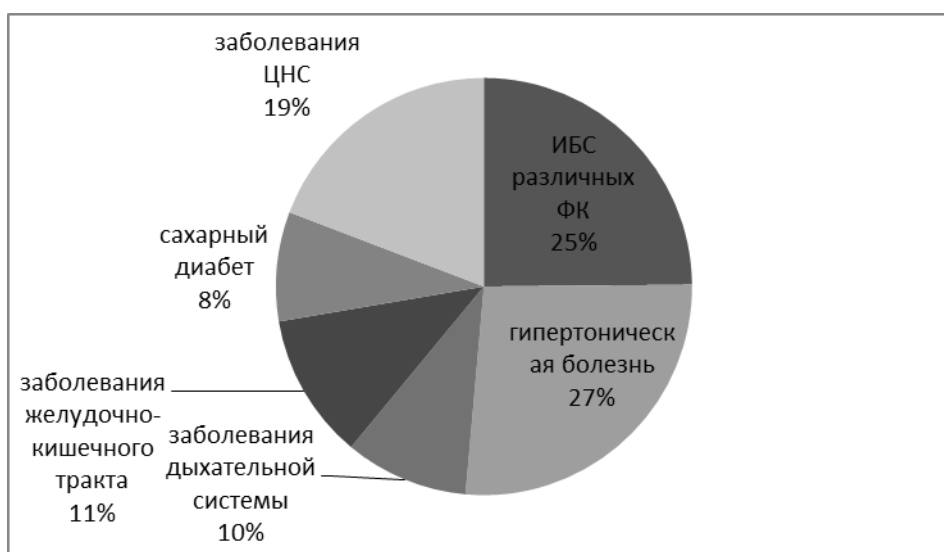
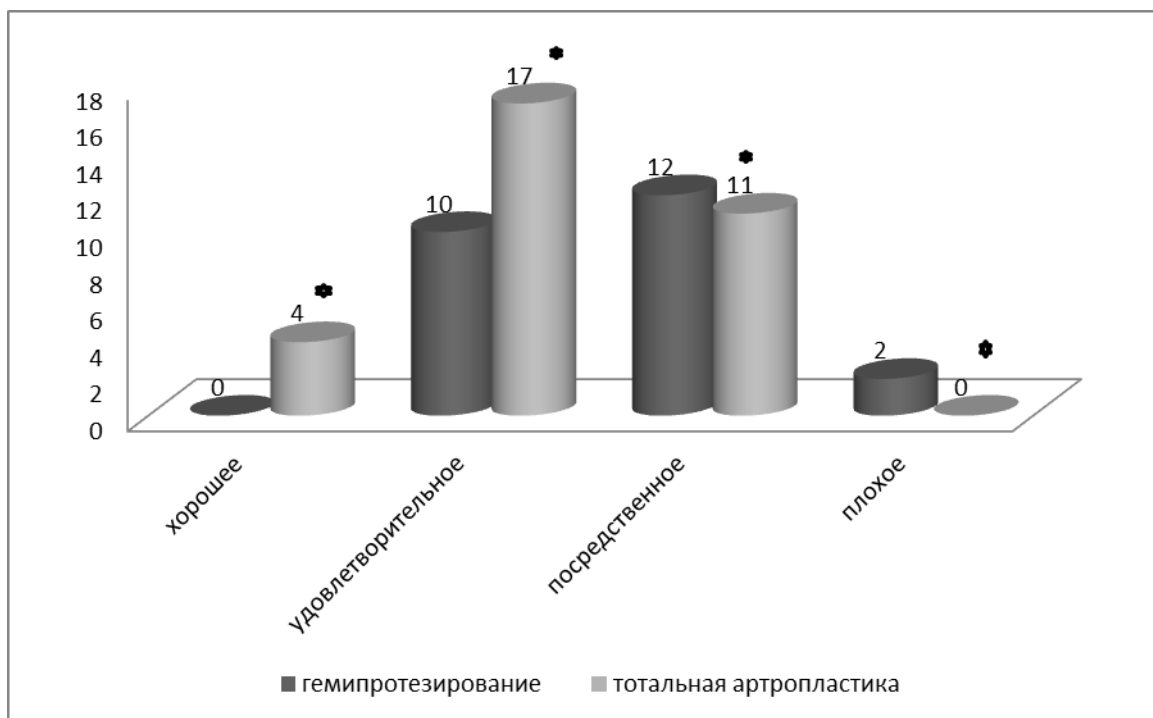


Рис. 1. Структура сопутствующей патологии у больных с переломами шейки бедра

Состояние здоровья больных в анализируемых группах оценивалось в соответствии с критериями Американской Ортопедической ассоциации. Состояние здоровья расценивалось как хорошее при наличии хронического заболевания, не требующего постоянного приема лекарственных препаратов, и предполагаемом сроке жизни более 20 лет; удовлетворительное – когда имелось хроническое заболевание, компенсированное постоянным приемом лекарственных препаратов, а предполагаемый срок жизни составлял 10–20 лет; посредственное – при имеющемся тяжелом сопутствующем заболевании в стадии компенсации, но ограничивающем активность пациента, предположительный срок жизни 5–10 лет; плохое – при наличии тяжелого сопутствующего заболевания в стадии суб- или декомпенсации, предположительный срок жизни 1–5 лет. Распределение больных сравниваемых групп по состоянию здоровья представлено на рисунке 2.



Примечание: \*  $P < 0,05$  при сравнении двух групп

Рис. 2. Состояние здоровья пациентов сравниваемых групп

Всем 4-м пациентам с хорошим состоянием здоровья было выполнено тотальное протезирование тазобедренного сустава, у пациентов с удовлетворительным его состоянием тотальная артропластика выполнялась на 42% чаще. В группе пациентов с посредственным состоянием здоровья ГАП и тотальное эндопротезирование выполнялось

одинаково часто (соответственно 12 и 11 операций). У 2 больных с плохим состоянием здоровья проводилось только однополюсное протезирование.

Таким образом, в группе 1 преобладали больные с плохим и посредственным состоянием здоровья, а в группе 2 – с хорошим и удовлетворительным.

При статистической обработке результатов в выбранных группах пациентов в зависимости от характера распределения анализируемых данных применялся однофакторный дисперсионный анализ, критерий  $\chi^2$ . За статистически значимые принимались различия при  $P < 0,05$ .

### Результаты исследования

Сравнение результатов оперативного лечения двух групп пациентов проводилось по следующим критериям: время операции, суммарный объем интра- и послеоперационной кровопотери, продолжительность послеоперационного периода. Данные сравнения приведены в таблице 2

**Таблица 2**

#### Сравнительная характеристика исследуемых групп больных

Группы больных в зависимости от вида оперативного вмешательства	Критерии сравнения групп пациентов		
	Средняя продолжительность операции (мин)	Средняя величина суммарной кровопотери мл)	Средняя продолжительность послеоперационного периода (сутки)
Гемиартропластика	84±5	550±25	15±2
Тотальная артропластика	115±10*	855±40*	19±4*

Примечание: \* отмечены достоверные различия при критерии Стьюдента ( $P < 0,05$ ) при сравнении групп.

Обращают на себя внимание достаточно большая продолжительность операций однополюсного и тотального эндопротезирования тазобедренного сустава, а также большая средняя величина периоперационной кровопотери, которые являются следствием большой длительности операции. Продолжительность пребывания больного в отделении после операции до выписки в группе 1 была достоверно меньше, чем в сравниваемой группе пациентов (табл. 2).

В ближайшем послеоперационном периоде летальных исходов в обеих группах больных не было. Наблюдались осложнения, связанные с вынужденным постельным режимом и гиподинамией пациентов. К ним отнесены: образование поверхностных

пролежней (2 случая в группе 1 и 4 – в группе 2), проксимальный тромбоз глубоких вен нижней конечности (2 случая в группе 1 и 3 – в группе 2), гипостатическая пневмония (у 1 больного после тотального эндопротезирования). Осложнений, непосредственно связанных с функционированием эндопротеза (нагноение, вывих эндопротеза), ни в одной из групп не отмечено.

Отдаленные результаты лечения прослежены у 31 больного из 56 путем телефонного опроса или осмотра пациента. В течение 5 лет после операции в группе 1 умерло 7 больных из 11 опрошенных по причинам, не связанным с эндопротезированием. Оставшиеся 4 пациента ходили с палочкой в пределах квартиры, изредка выходя на улицу, испытывали умеренные боли при нагрузке. Одна пациентка (см. клиническое наблюдение) осмотрена с выполнением рентгенограмм. Результаты лечения по шкале D'Aubigne расценены как удовлетворительные.

В группе 2 в течение 5 лет умерло 6 больных из 20 опрошенных. Причиной смерти 1 пациента наиболее вероятно была тромбоэмболия легочной артерии, развившаяся через неделю после выписки из стационара. У 3 пациентов результаты лечения по шкале D'Aubigne были отличные, у 7 – хорошие и 4 – удовлетворительные. Случаев развития асептической нестабильности эндопротеза не было.

Примером успешно выполненной гемиартропластики может служить следующее наблюдение.

*Больная С., 78 лет (И.Б. № 7784), пенсионерка, инвалид 3 группы, госпитализирована в отделение 11.01.2005 г. с диагнозом: Перелом шейки левого бедра. Сопутствующие заболевания: Бронхиальная астма, гормонозависимая. ДН 1 степени. Хроническое легочное сердце, компенсированное. Транзиторная артериальная гипертензия.*

*Травма произошла 30.12.04 года. При госпитализации состояние средней степени тяжести, выглядит соответственно возрасту. Телосложение правильное, питание умеренное. Кожные покровы обычной окраски, чистые. Дыхание ритмичное, ЧД 20 в 1 мин. При аускультации выслушивается жесткое дыхание, единичные сухие хрипы. Пульс 84 в 1 мин, ритмичный. Границы сердца расширены влево на 2 см. Тоны сердца приглушены, ритмичные. АД 160/90 мм рт. ст. Пульс на артериях левой нижней конечности отчетливый, чувствительность на стопе сохранена. На рентгенограмме (рис.3) определяется аддукционный перелом шейки левой бедренной кости, трансцервикальный (B2 по АО, 3 тип по Garden).*

*Проведено обследование. В клиническом анализе крови: эритроциты –  $3,2 \times 10^{12}/л$ , гемоглобин – 107 г/л, лейкоциты –  $11,3 \times 10^9/л$ . В лейкоцитарной формуле: эозинофилы –*

1%, нейтрофилы палочкоядерные – 2%, сегментоядерные – 75%, лимфоциты – 15%, моноциты – 7%, СОЭ 12 мм/ч. В биохимическом анализе крови глюкоза венозная – 5,6 ммоль/л, мочевины – 4,5 ммоль/л, креатинин – 75,3 мкмоль/л, общий белок – 67 г/л, билирубин общий – 7,0 мкмоль/л, холестерин общий – 4,8 ммоль/л, ПТИ – 82%. На ЭКГ синусовая тахикардия, отклонение электрической оси сердца влево. Блокада правой ножки пучка Гиса. Нарушение процессов реполяризации в задней стенке левого желудочка.

После предоперационного обследования была выполнена операция эндопротезирования левого тазобедренного сустава однополюсным протезом АРЕТЕ. Продолжительность операции 65 мин. В послеоперационном периоде первые сутки провела в отделении реанимации. Кровопотеря по дренажу составила 300 мл. Рентгенограммы после операции были сделаны на третьи сутки представлены на рис. 4). Отмечается перипротезный перелом большого вертела. В связи с этим активизация больной проводилась менее динамично. Выписана домой на 23-и сутки после операции с ходунками. Повторно осмотрена 23.12.11 г. Ходит по дому с палочкой, беспокоят небольшие боли в оперированном суставе при ходьбе, объем сгибания 75 градусов, отведения – 15 градусов. На рентгенограммах (рис.5) отмечается небольшая миграция ножки протеза дистально, перелом большого вертела консолидировал. Результат лечения расценен как удовлетворительный.

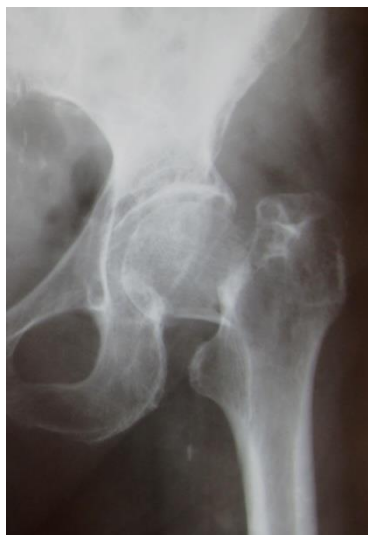

Рис. 3.

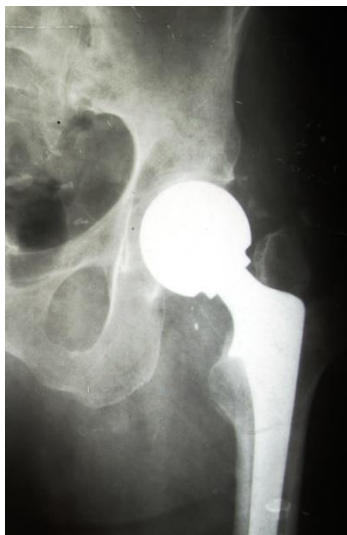

Рис. 4.

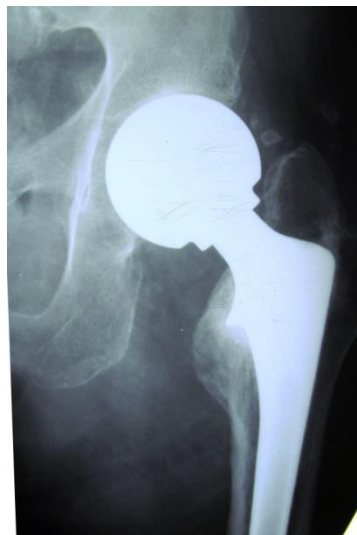

Рис. 5.

Рис. 3. Рентгенограмма тазобедренного сустава после травмы

Рис. 4. Рентгенограмма тазобедренного сустава после операции

Рис. 5. Рентгенограмма тазобедренного сустава через 6 лет после операции

Представленное наблюдение иллюстрирует возможность удовлетворительного результата гемиартропластики в отдаленные сроки после травмы (на протяжении шести лет), а также демонстрирует успешный исход перипротезного перелома большого вертела бедра у пациентки пожилого возраста.

### **Обсуждение**

Таким образом, представленный клинический материал демонстрирует очевидные преимущества однополюсного протезирования у больных с переломами шейки бедра в ближайшем послеоперационном периоде лечения сравнительно с тотальным протезированием. Среди них меньшая травматичность и продолжительность операции, объем суммарной кровопотери, более короткий период послеоперационного лечения в стационаре. Это свидетельствует о том, что гемиартропластика, несмотря на еще низкую распространенность в стационарах Тверской области, была и остается эффективным и экономически оправданным методом оперативного лечения больных с ПШБ. Данный метод лечения должен использоваться в любой клинике, оказывающей квалифицированную помощь пациентам с ПШБ. Тем не менее, определять показания к данному виду операции следует строго дифференцированно. Данный вид оперативного лечения показан больным пожилого и старческого возраста с посредственным и плохим состоянием здоровья и ожидаемой продолжительностью жизни до 5 лет. Пациентам с хорошим и удовлетворительным состоянием здоровья и ожидаемой продолжительностью жизни свыше 5 лет при ПШБ следует проводить тотальное протезирование тазобедренного сустава.

### **Заключение**

Эндопротезирование тазобедренного сустава при переломе шейки бедра является эффективным способом оперативного лечения, позволяющим снизить смертность больных в течение первого года после травмы. При этом в ближайшем послеоперационном периоде гемиартропластика имеет преимущества перед тотальным протезированием тазобедренного сустава. У больных пожилого и старческого возраста с переломами шейки бедра и плохим состоянием здоровья следует выполнять однополюсное протезирование, а пациентам с хорошим и удовлетворительным состоянием здоровья – тотальное замещение тазобедренного сустава.

### **Литература**

1. Пустовалова Р.А., Петрова М.Б. Действие цитокинов на процесс заживления ран кожи // Верхневолжский медицинский журнал. 2008. - Т. 6. № 3. - С. 20-22.



2. Федерякин Д.В., Казаков Ю.И., Козлов С.Е., Новосельцев В.А. Значение метода анестезии при выполнении реконструктивных операций на внутренних сонных артериях // Верхневолжский медицинский журнал. 2011. - Т. 9. № 2. - С. 9-14.
3. Казаков Ю.И., Павлов Е.В., Федерякин Д.В., Хусейн С. Возможности хирургической профилактики ишемического инсульта. опыт кардиохирургического отделения ГУЗ ОКБ г. Твери - более 350 операций // Верхневолжский медицинский журнал. 2009. - Т. 7. № 3. - С. 35-38.
4. Героева Е.В. Новые подходы к выбору хирургической тактики лечения пожилых больных с переломами шейки бедра // Новые медицинские технологии. Новое медицинское оборудование. – 2011. – № 8. – С. 28-33.  
Ахтямов И.Ф., Шигаев Е.С. К вопросу о разработке «Протокола лечения пациентов с переломами проксимального отдела бедра» // Хирургия тазобедренного сустава. – 2012. – №2. – С. 6-11.
5. Петрова М.Б., Хомулло Г.В. Изучение регенерации тканей на биологических моделях и в клинике // Верхневолжский медицинский журнал. 2011. - Т. 9. № 4. - С. 45-49.
6. Быстров С.В., Федерякин Д.В. Опыт тотального эндопротезирования и гемиартропластики тазобедренного сустава при оперативном лечении переломов шейки бедра у пациентов пожилого и старческого возраста в Тверской области // Верхневолжский медицинский журнал. 2014. - № 2. - С. 26-30.
7. Федерякин Д.В., Петрушин М.А., Бобков В.В., Нечаева Г.В. Клинический опыт применения заместительной почечной терапии у пациента с застойной сердечной недостаточностью и контраст-индуцированной нефропатией // Верхневолжский медицинский журнал. 2014. - № 2. - С. 50-52.
8. Калинов А.В., Федерякин Д.В. Тонкоигольная аспирационная биопсия в дифференциальной диагностике поражений щитовидной железы // Верхневолжский медицинский журнал. 2013. - Т. 11. № 4. - С. 9-12.
9. Быстров С.В., Федерякин Д.В. Успешное эндопротезирование тазобедренного сустава при переломе шейки бедра у пациента с ревизионным протезом коленного сустава // Верхневолжский медицинский журнал. 2012. - Т. 10. № 1. - С. 26-28.
10. Казаков Ю.И., Федерякин Д.В., Гончарук А.В., Петрушин М.А., Дворников Е.В., Корольков В.Н. Особенности анестезии при проведении каротидной эндартерэктомии у больных с критической ишемией нижних конечностей // Верхневолжский медицинский журнал. 2009. - Т. 7. № 2. - С. 13-15.

11. Moore A.T., Bohlman H.R. Metal hip joint: A case report // J. Bone Joint Surg. – 1943. – V. 25. – P. 688–692.
12. Худайбегенов М.А. Эндопротезирование при переломах шейки бедра: дисс...канд. мед. наук. – М., 2011. – 108 с.
13. Ключевский В.В. Хирургия повреждений. Руководство для хирургов и травматологов районных больниц. – Рыбинск, 2004. – 784 с.
14. Довгилева О.М., Хомулло Г.В., Петрова М.Б. Основные особенности репаративной регенерации кожи в условиях применения хитозана // Верхневолжский медицинский журнал. 2011. - Т. 9. № 3. - С. 30-37.

*Быстров Сергей Викторович (контактное лицо) – ассистент кафедры хирургических болезней ФПДО ГБОУ ВПО Тверская ГМА, врач травматолог-ортопед отделения травматологии областной клинической больницы г. Твери. Тел.: 8-920-686-40-46; e-mail:19bs76@mail.ru.*